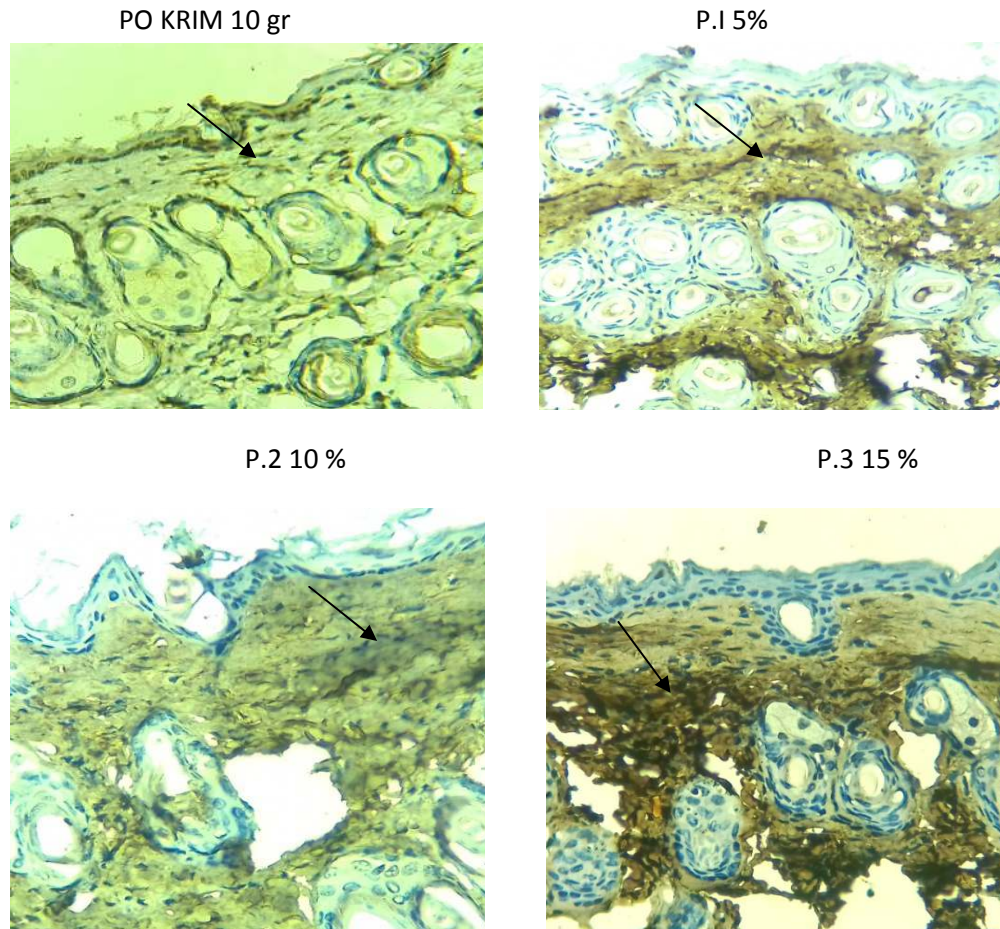


LAMPIRAN

KOLAGEN TIPE I



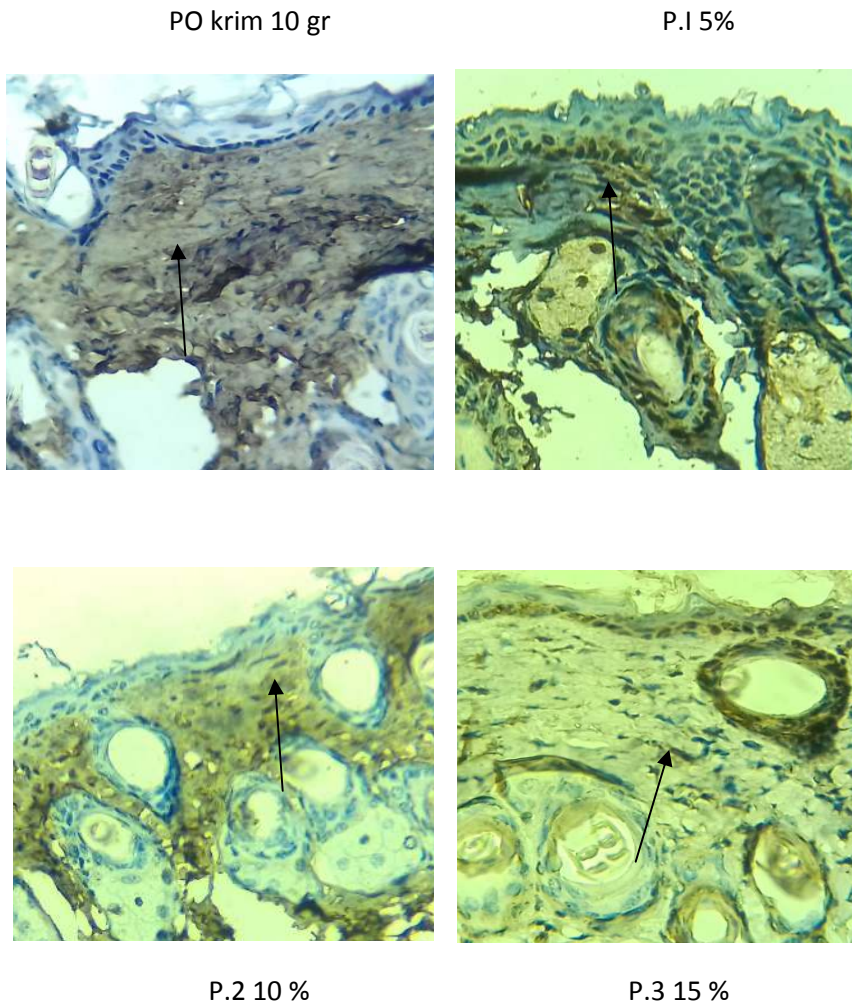
Gambar 5.1

Gambaran Peningkatan Kolagen tipe I pada mencit Balb/c yang dipapar sinar UV-B(pembesaran 400x)

Keterangan

- I. Gambaran Kolagen Tipe I
 - a. Kontrol
 - b. Gambaran kolagen tipe I pada mencit balb/c yang diolesi krim ekstrak propolis 5%
 - c. Gambaran kolagen tipe I pada mencit balb/c yang diolesi krim ekstrak propolis 10%
 - d. Gambaran kolagen tipe I pada mencit balb/c yang diolesi krim ekstrak propolis 15

KOLAGEN TIPE III



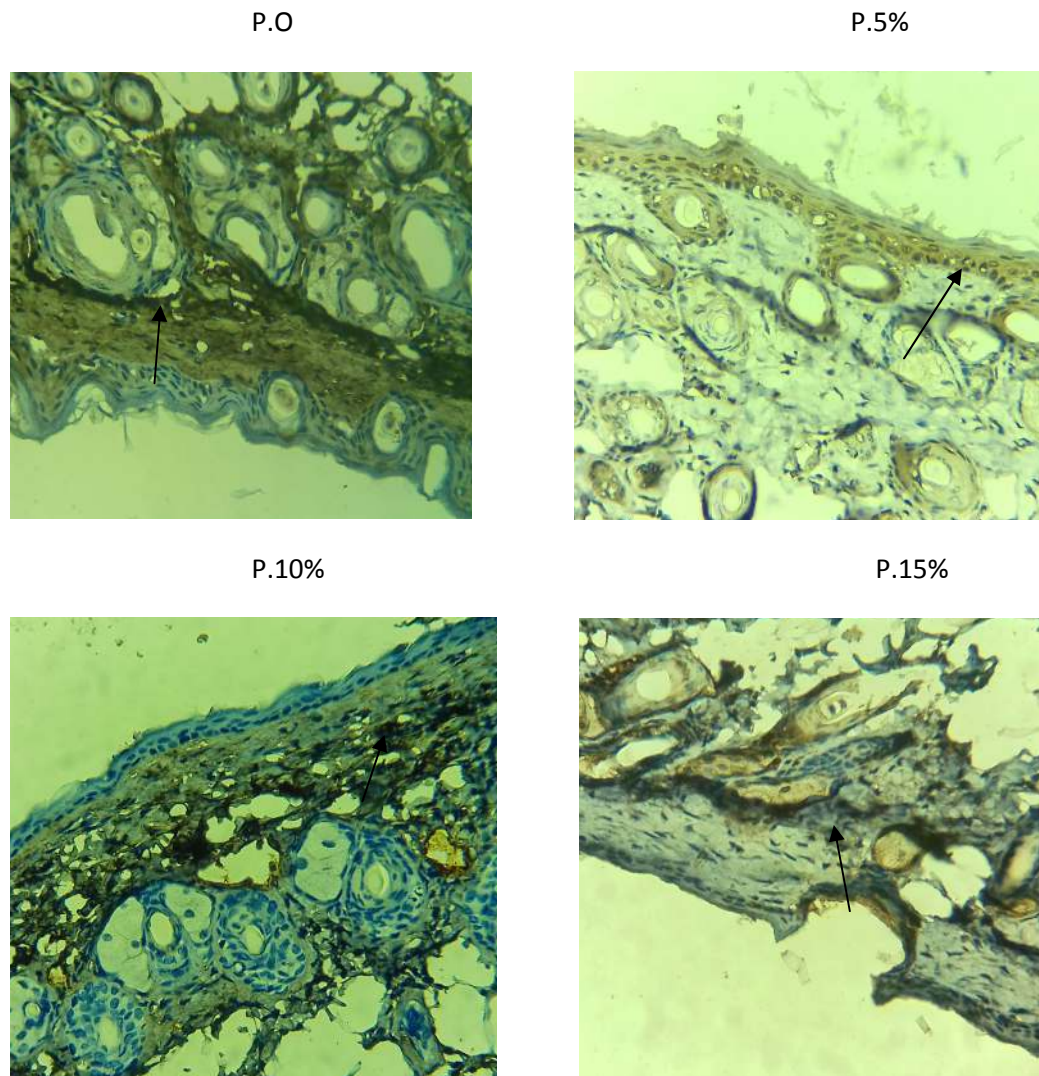
Gambar 5.1

Gambaran Peningkatan Kolagen tipe III pada mencit Balb/c yang dipapar sinar UV-B(pembesaran 400x)

Keterangan

- II. Gambaran Kolagen Tipe III
 - e. Kontrol
 - f. Gambaran kolagen tipe III pada mencit balb/c yang diolesi krim ekstrak propolis 5%
 - g. Gambaran kolagen tipe III pada mencit balb/c yang diolesi krim ekstrak propolis 10%
 - h. Gambaran kolagen tipe III pada mencit balb/c yang diolesi krim ekstrak propolis 15%

MMP



Gambar 5.1

Gambaran Penurunan MMP I pada mencit Balb/c yang dipapar sinar UV-B(pembesaran 400x)

Keterangan

- III. Gambaran MMP I
 - i. Kontrol
 - j. Gambaran MMP I pada mencit balb/c yang diolesi krim ekstrak propolis 5%

- k. Gambaran MMP I pada mencit balb/c yang diolesi krim ekstrak propolis 10%
- l. Gambaran MMP I pada mencit balb/c yang diolesi krim ekstrak propolis 15